

Metástase cerebral como apresentação inicial de carcinoma pulmonar

Brain metastasis as initial presentation of lung carcinoma

Juliana de Lena e Souza Marques

Centro Universitário de Volta Redonda - UniFOA
jujudelena@gmail.com

Letícia de Andrade Reis

Centro Universitário de Volta Redonda - UniFOA
leticia99reis@gmail.com

Thaís Botelho Pacheco Pires

Centro Universitário de Volta Redonda - UniFOA
thaisbppires@hotmail.com

Tiago Gomes Araújo

Centro Universitário de Volta Redonda - UniFOA
tiagogam@yahoo.com.br

Luciana Ferreira de Oliveira

Centro Universitário de Volta Redonda - UniFOA
lu.oliveira.md@gmail.com

RESUMO

O câncer de pulmão está classificado entre os principais tumores malignos no mundo. Embora tenha diversos tipos histológicos, o mais associado ao tabagismo é o de Pequenas Células. Além disso, uma porcentagem alta de pacientes com esse tipo de câncer evolui com metástase no Sistema Nervoso Central. Desta forma, é de suma importância o acompanhamento dos sintomas e o tratamento adequado para cada paciente. Neste relato de caso, abordaremos uma paciente idosa com suspeita de câncer pulmonar, inicialmente, com sintomas neurológicos, por provável metástase cerebral.

Palavras-chave: câncer de pulmão, metástase cerebral

ABSTRACT

Lung cancer ranks among the leading malignant tumors in the world. Although it has several histological types, the one most associated with smoking is the Small Cell. In addition, a high percentage of patients with this type of cancer evolve with metastasis in the Central Nervous System. Therefore, it is extremely important to monitor the symptoms and provide the appropriate treatment for each patient. In this case report, we will approach an elderly patient with suspected lung cancer, initially with neurological symptoms, due to probable brain metastasis.

Keywords: lung cancer, brain metastasis

1 CONTEXTO

O carcinoma pulmonar é o primeiro tipo de câncer com maior incidência no mundo entre os homens e o terceiro entre as mulheres. Além disso, é o primeiro em mortalidade no sexo masculino e o segundo no sexo feminino. Assim, devemos nos atentar para os fatores que expõe o indivíduo à essa comorbidade, como o tabagismo, que é responsável por cerca de 85% dos casos diagnosticados. Dessa forma, é necessário que o clínico saiba identificar os principais sintomas e sinais dessa doença para um diagnóstico mais precoce.

2 APRESENTAÇÃO DO CASO

Este trabalho está sob o escopo do “Projeto de Educação no Trabalho para a Saúde do Centro Universitário de Volta Redonda - PET-UniFOA”, registrado no CAAE sob o número 30457714.1.0000.5237.

Paciente, sexo feminino, 63 anos, branca e residente de Volta Redonda, chega ao pronto-socorro acompanhada do marido, relatando paresia de membro superior direito há 1 semana e, aproximadamente, 5 meses de fala arrastada. Foi até uma consulta ambulatorial e devido aos novos sinais, médico assistente solicitou internação hospitalar.

Na história patológica pregressa, paciente com Hipertensão arterial sistêmica, depressão, ansiedade e acidente vascular cerebral prévio em 2018 e nega alergia medicamentosa. Diante dessas comorbidades, faz tratamento com AAS; Sinvastatina; Anlodipino e Alprazolam.

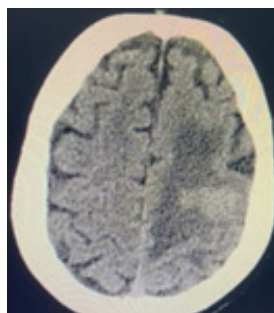
Na história social, nega etilismo e relata ser tabagista, com carga tabágica de 60 maços-ano. Na história familiar, marido nega história de câncer e confirmam história de acidente vascular cerebral e infarto agudo do miocárdio em pai e mãe da paciente, respectivamente.

Ao exame físico, paciente estável, em regular estado geral, deambulando com auxílio, orientada, corada, hidratada, anictérica, acianótica e eupneica em ar ambiente. Pressão arterial de 120x80 mmHg, frequência cardíaca de 70 batimentos por minuto e frequência respiratória de 17 incursões por minuto. Aparelho cardiovascular, respiratório, exame abdominal e de membros inferiores sem alterações. Exame neurológico: Escala de Coma de Glasgow 15/15 pontos, pupilas isofotorreagentes, com preservação cognitiva, fala arrastada, sem desvio de comissura labial e hemiparesia à direita.

3 DADOS COMPLEMENTARES

Inicialmente, a conduta foi internação hospitalar e solicitação de Tomografia Computadorizada do crânio (Figura 1). Durante esse exame, foi encontrada uma imagem hipodensa em hemisfério cerebral esquerdo que, segundo o laudo, sugeria uma isquemia aguda, porém o achado não foi compatível com a história clínica.

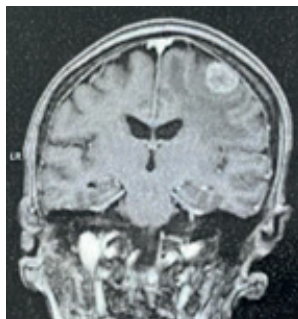
Figura 1 - Plano Transversal TC de crânio



Fonte: do autor, 2023

Por esse motivo, foi realizada uma Ressonância Magnética (RM) de crânio (Figura 2), onde foi confirmada a presença de lesões cerebrais sugerindo implantes secundários.

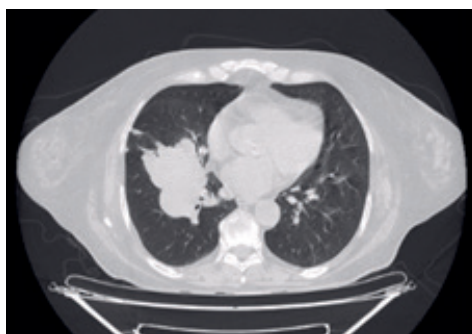Figura 2 - Plano Coronal da RM de crânio



Fonte: do autor, 2023

A partir do resultado obtido, o principal objetivo foi encontrar o tumor primário causador da metástase. O primeiro exame solicitado com essa finalidade foi a Tomografia Computadorizada do tórax, onde foi encontrado um suposto foco primário no pulmão direito da paciente (Figura 3).

Figura 3 - Janela de parênquima pulmonar no plano transversal da TC de tórax



Fonte: do autor, 2023

4 DIAGNÓSTICO DIFERENCIAL

Um diagnóstico diferencial que deve ser considerado é o de Acidente Vascular Encefálico (AVE). Quando a paciente chegou ao Pronto Atendimento do hospital, a principal suspeita do médico plantonista foi a de um AVE. Entretanto, a paciente em questão já havia essas manifestações como sequela decorrente de um AVE prévio e apresentou piora progressiva dos mesmos, o que vai de encontro à hipótese diagnóstica de Acidente Vascular Encefálico, já que nesse caso, as queixas seriam de início súbito.

5 RESULTADO E ACOMPANHAMENTO

Foi realizada primeira biópsia, porém com resultado inconclusivo pela lesão cerebral. Há possibilidade de abordagem cirúrgica pela neurologia, mas está aguardando histopatológico para definição da melhor abordagem. Foi solicitado broncoscopia para realização de biópsia da lesão pulmonar. A paciente foi encaminhada para cuidados paliativos e recebeu alta hospitalar pela estabilidade clínica apresentada, porém continua sob os cuidados e acompanhamento da equipe de saúde do hospital e aguardando os resultados em casa.

6 DISCUSSÃO

Nessa discussão será abordado o tipo histológico Pequenas Células, uma vez que apresenta alta relação com o tabagismo; acomete mais a sexta ou sétima década de vida; e ocupa a região central dos pulmões; relacionando-se intimamente com o caso clínico aqui detalhado.

O Câncer de Pulmão de Pequenas Células (CPPC) detém de 20 a 25% dos casos. Cerca de 70% dos pacientes com CPPC tiveram metástases distantes no momento do diagnóstico primário. É um tipo de carcinoma neuroendócrino altamente maligno e invasivo, caracterizado por baixa diferenciação e mau prognóstico.

A metástase cerebral de CPPC é um processo complicado de vários estágios. O processo é classicamente dividido em várias etapas ordenadas: invasão local, sobrevivência no sistema circulatório, invasão da barreira cerebral e, finalmente, colonização e crescimento no cérebro.

A ressonância magnética cerebral é o método de imagem preferido para julgar com precisão o número, tamanho e localização dos tumores cerebrais em pacientes com metástase cerebral por CPPC, sendo o método mais comumente usado para diagnosticar e acompanhar a metástase cerebral do tumor.

A maioria das metástases cerebrais de CPPC geralmente ocorre em vários locais, tornando a radioterapia cerebral total (WBRT) o tratamento preferido para pacientes com CPPC com metástases cerebrais.

A quimioterapia associada à radioterapia é um meio eficaz de tratamento para pacientes com CPPC com metástase cerebral. As células cancerígenas no SNC muitas vezes escapam dos danos causados pelas drogas quimioterápicas devido à existência da barreira hematoencefálica e barreira hemato-tumoral, demonstrando a importância de sua combinação com WBRT.

Da mesma forma, as células tumorais podem escapar da resposta imune do hospedeiro através de vários mecanismos. Os atuais imunoterápicos ativam a imunidade do hospedeiro para eliminar células tumorais, bloqueando a ligação de ligantes e pontos de verificação. A imunoterapia é ativamente explorada em combinação com a quimioterapia.

A ressecção cirúrgica de tumores cerebrais é outro método de tratamento comumente utilizados. A cirurgia pode aliviar rapidamente os sintomas neurológicos e obter tecidos patológicos, utilizados para orientar o plano de tratamento.

7 EXERCÍCIOS DE APRENDIZADO

1. Quais fatores na história da paciente em questão corroboram a hipótese de tumor cerebral em relação ao de AVE?

2. No caso relatado, o primeiro exame a ser realizado para diagnosticar o foco primário do tumor foi a TC de tórax e foi achado no pulmão. Qual outro exame poderia ter sido solicitado com esse objetivo, levando em consideração os principais tumores com metástases cerebrais?

- a) USG de tireóide
- b) Mamografia
- c) TC de coluna

d) AMO (Aspirado de Medula Óssea)

3. Sobre os tumores cerebrais, é INCORRETO afirmar:

a) Os principais tumores primários que evoluem com metástases para o sistema nervoso central em adultos, são: carcinoma pulmonar, câncer de mama, carcinoma renal, melanoma e as neoplasias malignas do trato gastrointestinal.

b) A disseminação hematogênica é o principal modo de disseminação das metástases cerebrais. Ela ocorre quando as células tumorais do foco primário são levadas pelo sangue para outros lugares do corpo.

c) Quando as células metastáticas se instalam no Sistema Nervoso Central é um indicativo do agravamento do câncer, com um prognóstico que piora em mais de 50%.

d) Os sinais e sintomas de alerta para o câncer cerebral incluem: problemas de memória, mudanças de comportamento, dificuldades na fala, problemas na função motora, fraqueza no corpo e convulsões. Além disso, a cefaleia pode surgir como um sintoma tardio da doença em casos raros.

Gabarito:

1. O tumor cerebral tem evolução clínica mais insidiosa, os sinais e sintomas aparecem lentamente e pioram de forma gradual ao longo de semanas, meses ou até mesmo anos, como no caso relatado. Já o aparecimento dos sintomas no AVE ocorre de forma súbita.

2. Letra b – um dos principais sítios de metástase do câncer de mama é o cérebro.

3. Letra d – a cefaleia constante é o sintoma inicial mais frequente do câncer cerebral.

REFERÊNCIAS

1- BORGES, A., PEREIRA, L., FERNANDES, R. O tabaco como etiopatogenia do câncer de pulmão: uma revisão literária. **Revista Científica Multidisciplinar Núcleo do Conhecimento**. Ano 05, Ed. 10, Vol. 05, pp. 149-165. 2020. Disponível em: <https://encurtador.com.br/exU37> Acesso em: 19 jun. 2023.

2- CHADDAD, F. Câncer no cérebro geralmente começa no pulmão ou nas mamas. **Oncoguia**, 2023. Disponível em: <https://encurtador.com.br/vJW58> Acesso em: 19 jun. 2023.

3- INCA. Câncer de pulmão. **INCA - Instituto Nacional de Câncer**, 2022. Disponível em: <https://encurtador.com.br/eqzKM> Acesso em: 19 jun. 2023.

4- LIN, N., RAMAKRISHNA, N. Brain metastases in breast cancer. **UpToDate**, 2023. Disponível em: <https://encurtador.com.br/tzBK8> Acesso em: 19 jun. 2023.

5- MIRANDA, M. Acidente Vascular Cerebral. **SBAVC - Sociedade Brasileira de AVC**, 2023. Disponível em: <https://avc.org.br/pacientes/acidente-vascular-cerebral/> Acesso em: 19 jun. 2023.

6- WONG, E., WU, J. Overview of the clinical features and diagnosis of brain tumors in adults. **UpToDate**, 2023. Disponível em: <https://shre.ink/lmHB> Acesso em: 19 jun. 2023.

7- ZHU, Y., CUI, Y., ZHENG, X., ZHAO, Y., SUN, G. Small-cell lung cancer brain metastasis: From molecular mechanisms to diagnosis and treatment. **Biochim Biophys Acta Mol Basis Dis.** 2022. Disponível em: <https://pubmed.ncbi.nlm.nih.gov/36162624/> Acesso em: 19 jun. 2023.