

## Gravidez Ectópica Abdominal Primária Precoce Rota: Relato de Caso

### *Ectopic Abdominal Primary Precocious Route Pregnancy: a Report of Case*

Artigo  
Original

Original  
Paper

Guilherme de Almeida <sup>1</sup>  
Nelson dos Santos da Gama Filho <sup>2</sup>  
João Batista de Oliveira Roque <sup>3</sup>  
Naiara Barbosa Franco Marra <sup>4</sup>

#### Palavras-chaves:

Gravidez  
Abdominal  
  
Gravidez  
Ectópica  
  
Ultra-sonografia  
  
Gonadotrofina  
Coriônica

#### Resumo

A gravidez abdominal é um tipo de gravidez ectópica e constitui um evento extremamente raro, cursando com elevada morbimortalidade materna e perinatal. Esse estudo trata-se de um relato de caso ocorrido em Volta Redonda-RJ, com uma paciente de 20 anos de idade, em que o diagnóstico só foi confirmado após realização de ultra-sonografia transvaginal e dosagem do hormônio gonadotrofina coriônica. Nesse caso, foi necessário, também, realização de Culdocentese, já que se tratava da confirmação de uma gravidez ectópica rota e laparotomia, com exploração da cavidade abdominal, onde foi encontrada implantação do ovo no epiplon. Realizou-se a exérese cirúrgica da peça e a mesma foi enviada para exame histopatológico, diagnosticando que essa gravidez ectópica abdominal se tratava do tipo primária.

#### Abstract

*The abdominal pregnancy is a type of ectopic pregnancy and it constitutes an extremely rare event, cruising with high maternal morbimortality and perinatal. That study is treated of a case report happened in Volta Redonda-RJ, with a 20 year-old patient, that the diagnosis was only confirmed after accomplishment of transvaginal ultrasonography and dosage of the hormone gonadotroph chorionic. In that case it was necessary, also, accomplishment of Culdocentesis, since it was treated of the confirmation of a pregnancy ectopic route. Made the laparotomy, with exploration of the abdominal cavity, where it was found implantation of the egg in the omentum. It was accomplished the surgical exeresis of the piece and the same was sent for histopathologic exam, diagnosing that that pregnancy abdominal ectopic was treated of the primary type.*

#### Key words:

Abdominal  
Pregnancy  
  
Pregnancy  
Ectopic  
  
Ultrasonography  
  
Gonadotroph  
Chorionic

### 1. Introdução

Segundo CHAVES NETO (2005), a gravidez (prenhez) ectópica é caracterizada pela implantação ovular fora da cavidade do útero, ou seja, na trompa, no ovário, no ligamento largo, no peritônio (gravidez abdominal).

A prenhez ectópica possui maior prevalência em:

“(…) multíparas, após os 30 anos de idade, na raça negra, em nível socioeconômico baixo, com antecedentes de infecção pélvica, nas usuárias de anticoncepção (DIU, minipílulas, esterilização tubária), naquelas submetidas a cirurgias conservadoras de trompas e nas que foram tratadas com uso indiscriminado de antibióticos para tratamento de processos inflamatórios pélvicos.” (MATHIAS & MAIA FILHO, 2000, p. 445).

Em relação à incidência da gravidez

<sup>1</sup> Prof. Assistente - Ciências da Saúde - UniFOA

<sup>2</sup> Obstetra - Hospital HINJA

<sup>3</sup> Obstetra - Clínica Santa Márcia

<sup>4</sup> Acadêmica - Ciências da Saúde - UniFOA

ectópica, existe uma variação de 0,64% a 3% dos casos de gravidez. Dentre as ocorrências, há uma prevalência da gravidez ectópica do tipo tubária de 96% dos casos (MATHIAS & MAIA FILHO, 2000). Segundo esse autor, os índices variam muito, apesar de todos a considerarem rara. Menciona-se um percentual de 0,5%; NEME (1953 *apud* NEME, 2005), divulga um índice de 0,66%; QUEENAN (1983 *apud* NEME, 2005), por sua vez, 1,3%; e SANTOS (1999) indica uma variação de 1 para 10.000 a 1 para 64.000 nascimentos de crianças decorrentes de gravidez ectópica abdominal.

A gravidez ectópica abdominal pode ser classificada, de acordo com NEME (2005) e CHAVES NETO (2005), de duas formas: primária e secundária. A primária ocorre quando há nidação direta sobre a serosa peritoneal e é uma forma de difícil comprovação. Já a secundária ocorre primeiro a implantação do ovo na trompa ou ovário, seguido de abortamento para a cavidade abdominal e, posterior reimplantação do saco gestacional, preferentemente no ligamento largo, no fundo-de-saco de Douglas ou no omento.

O diagnóstico da prenhez ectópica abdominal é realizado por sinais clínicos, dosagem plasmática da fração beta do hormônio gonadotrofina coriônica ( $\beta$ -HCG) e ultra-sonografia transvaginal. Dentre os sinais clínicos, podemos citar: dor abdominal agravada pelos movimentos fetais; náuseas; vômitos; alterações do trânsito intestinal; partes fetais facilmente palpáveis com dificuldade e dor nas tentativas de mobilização fetal; ausência de resposta contrátil uterina após administração de ocitócito (Sinal de Braxton-Hicks); e ao toque vaginal o colo apresenta-se muito elevado ou retropúbico. (NEME, 2005).

A associação da dosagem de  $\beta$ -HCG com a ultra-sonografia transvaginal permite detectar cerca de 90% das gestações ectópicas, qualquer que seja sua localização. A eficácia dos dois métodos associados pode chegar a 100%, caso o valor do  $\beta$ -HCG seja superior a 1500 mUI/ml e a ecografia afirmar a ausência de saco gestacional intra-uterino. Além disso, a produção desse hormônio na prenhez ectópica cresce lentamente, enquanto na gestação tópica ele dobra a cada dois dias. (CHAVES NETO, 2005).

Ao mencionarmos as formas de tratamento, NEME (2005) afirma que a conduta dependerá da idade e vitalidade fetal. Se o feto estiver vivo, pode-se optar por atitude conservadora, aguardando a maturidade fetal. Nesse caso, pratica-se a laparotomia e o momento crucial dessa intervenção é a extração da placenta, pois o descolamento da mesma pode provocar lesões de órgãos ou estruturas, e/ou hemorragia de difícil controle. CHAVES NETO (2005) defende que a placenta deve ser mantida no seu leito de implantação, administrando-se metotrexato para auxiliar na sua absorção. A tentativa de extraí-la pode ocasionar intensa hemorragia pela rica vascularização no seu leito.

Exceções são descritas em casos em que a implantação se deu em local de pobre vascularização ou para as placentas que se descolam espontaneamente, fato encontrado quando o feto já se encontrava morto por algum tempo. Já HRESHCHYSHYN e cols. (1961 *apud* Neme, 2005) em seu estudo, concluíram que a maioria dos autores preferem extrair a placenta durante o ato operatório, pois essa atitude não agravou o prognóstico materno e a mortalidade materna foi maior quando não se retirou a placenta. As possíveis causas do aumento do índice de morbidade deixando-se a placenta no seu leito, foram descritas por MATHIAS & MAIA FILHO (2000) que citam: íleo adinâmico, obstrução intestinal, peritonite e formação de abscessos que podem drenar espontaneamente para a cavidade abdominal, intestinos, bexiga ou incisão do abdome.

Segundo CUNNINGHAM et al (2000), “a hemorragia acentuada que ocorre frequentemente em cirurgias para gravidez abdominal está relacionada à ausência de constrição de vasos sanguíneos abertos hipertrofiados após separação da placenta.” São raros os casos de gravidez ectópica abdominal que evoluem com feto vivo até o termo da gestações. O prognóstico perinatal é ruim. Mesmo quando não se comprova o óbito do concepto (que ocorre em 95,5% dos casos, segundo BEACHAM e cols., 1962, *apud* NEME 2005), ele se apresenta malformado em mais de 50% (JEFFCOATE, 1967, *apud* NEME 2005).

CHAVES NETO (2005), em seus estudos, concluiu que o prognóstico materno depende de fatores como diagnóstico precoce, a necessidade de transfusão sanguínea, qualidade

do hospital e atendimento médico. Os óbitos são principalmente causados por hemorragia e infecção. “O risco de morte materna é 7,7 vezes superior ao da prenhez tubária e 90 vezes mais elevado do que na gestação uterina.” (REZENDE & MONTENEGRO, 2006).

Por fim, fizemos uma breve revisão de literatura e relatamos um caso clínico ocorrido na Maternidade do Hospital Jardim Amália (HINJA), situado em Volta Redonda-RJ, cujo tema central abordado é a gravidez ectópica abdominal.

## 2. Relato de Caso

Paciente PSR, 20 anos, casada, nuligesta, ciclos irregulares, procurou o Serviço de Obstetrícia, Maternidade do Hospital HINJA, à noite, do dia 23/04/06, domingo, com fortes dores em baixo ventre. Foi examinada pelo obstetra de plantão que prescreveu antiespasmódicos e solicitou um exame de ultra-sonografia transvaginal para o dia seguinte, ambulatorialmente, devido ao seu bom estado geral.

No dia seguinte, 2ª feira, 24/04/06, à tarde, a mesma realizou o exame solicitado, que demonstrou útero e ovários normais e ausência de massa sólida ou cística em anexos, porém com grande quantidade de líquido em Fundo de Saco de Douglas. Com esses dados, o ultra-sonografista suspeitou de prenhez ectópica rota, porque toda mulher com vida sexual ativa, dor pélvica e no menacme, até que se prove o contrário, é gestação ectópica.

Outro diagnóstico possível estaria relacionado a um acidente hemorrágico ginecológico ou doença inflamatória pélvica. Devido a esta suspeita clínica, o mesmo sugeriu exames de  $\beta$ -HCG plasmático e culdocentese. Os exames foram realizados e constatados  $\beta$ -HCG positivo acima de 25 unidades e punção do Fundo de Saco de Douglas positivo, com presença de sangue escuro com microcoágulos. Imediatamente, foi realizada a Laparotomia Ginecológica, com grande quantidade de sangue na cavidade abdominal. O útero, trompas e ovários se encontravam sem nenhuma anormalidade.

No inventário cirúrgico dos órgãos abdominais, encontrou-se implantação do ovo no epiplon parcialmente descolado e sangrento. Realizou-se a exeresse cirúrgica da

peça, fez-se hemostasia dos vasos sangrantes, sutura em planos anatômicos, limpeza da cavidade abdominal e fechamento da parede abdominal, conforme técnica preconizada. O material cirúrgico foi enviado para exame histopatológico, revelando reação inflamatória em epiplon (figura 1) e presença de trofoblasto (figura 2). A paciente recebeu alta curada após 36h da internação sem que houvesse necessidade de hemotransusão. Foi realizada a revisão da cicatriz cirúrgica com retirada dos pontos após 8 dias, sem intercorrências no pós-operatório.

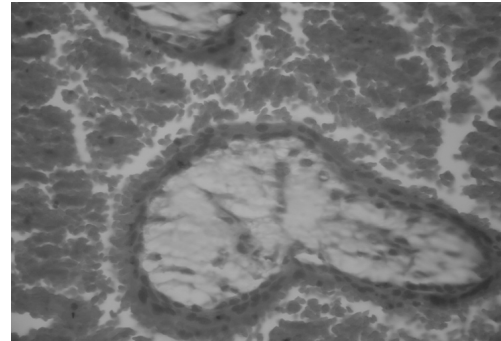


Figura 1 – Aspecto microscópico do Epiplon com presença de área de hemorragia e células inflamatórias.



Figura 2 – Aspecto microscópico da presença de trofoblasto.

## 3. Discussão

A prenhez ectópica abdominal primária é extremamente rara e questionada por vários autores, que só reconhecem a prenhez ectópica abdominal do tipo secundária. Alguns autores defendem que a ultra-sonografia transvaginal proporciona um grande percentual de acertos no diagnóstico da prenhez ectópica abdominal. Porém, é um tema controverso, já que a maioria defende que esse diagnóstico deve basear-se em dados clínicos, ultra-sonográficos e dosagem do hormônio gonadotrofina coriônica, como citado por ROCHA, BERTINI & CAMANO (1996).

Segundo SANTOS et al (1999), a ultra-sonografia, quando realizada no início da gestação, geralmente fecha o diagnóstico. CACCIATORE (1990 apud ROCHA, BERTINI & CAMANO, 1996) afirma em seus estudos que a ultra-sonografia transvaginal possui um acerto, no diagnóstico da prenhez ectópica abdominal, na ordem de 90%, quando comparada com a ultra-sonografia abdominal, pois identifica com mais precisão os ovários, detecta diretamente afecções tubárias, visualiza saco gestacional, pólo fetal e batimentos do concepto numa idade gestacional de somente três semanas.

Em contrapartida, ROMERO (1988 apud ROCHA, BERTINI & CAMANO, 1996) assinala que somente 10 a 15% das vezes o ultra-sonografista consegue visualizar o saco gestacional fora da cavidade uterina, contendo o feto com batimentos cardíacos e, fazendo assim, o diagnóstico de certeza.

Em nosso relato de caso, a ultra-sonografia nos mostrou apenas uma suspeita de gravidez ectópica abdominal, confirmada posteriormente com outros exames complementares, como dosagem de  $\beta$ -HCG positivo e culdocentese positiva, já que se tratava de uma gravidez ectópica rota. Da mesma forma, ocorreu no relato de caso de Costa *et al* (1988), em que apesar de realizada a ultra-sonografia, o diagnóstico definitivo somente foi firmado depois de instalado o acidente hemorrágico agudo, suspeitado através do sinal de Cullen (equimose periumbilical).

Segundo MALLAT ET GROVE (1985), apud COSTA *et al* (1988), em 9 casos de prenhez abdominal tardia foram detectados hemoperitônio em 44,4% dos casos. Entende-se que essa discordância deve-se ao fato de as pacientes procurarem atendimento hospitalar muito tardiamente sem ter realizado o acompanhamento pré-natal como deveriam, impossibilitando o diagnóstico precoce da gravidez ectópica abdominal por meio da ultra-sonografia transvaginal realizada rotineiramente. Outro fato a se pensar, seria de que, na maioria das vezes, quando ocorre a gravidez ectópica abdominal, o feto não sobrevive, impossibilitando a percepção de batimentos cardíacos fetais à ultra-sonografia. SANTOS *et al* (1999), afirma que são raríssimos os relatos na literatura de sobrevivência do concepto, fato presenciado

em nosso estudo. Dentre esses raríssimos casos, podemos citar o relato de caso desses mesmos autores, que impressionou por dois aspectos incomuns: primeiro, porque o diagnóstico foi tardio e, segundo, devido à evolução neonatal satisfatória, em que foi feita a extração do recém-nascido vivo, a termo, sem malformações ou deformidades, e que sobreviveu, apesar da infecção perinatal. Outros dois casos de evolução favorável da gestação ectópica abdominal podem ser citados nos estudos de SILVA FILHO et al (2006) em que se extraiu o feto sem dificuldades, com sobrevivência da mãe e do recém-nascido; e COSTA et al (1988), em que o feto do gênero feminino, pesando 1430 gramas, foi retirado com boas condições de vitalidade sobrevivendo à membrana hialina e à infecção de que fôra vítima.

Apesar de mencionado na introdução sobre a dificuldade na extração da placenta, existem controvérsias quanto à sua retirada ou não. Em todos esses casos expostos sobre a sobrevivência do concepto diante de uma gravidez ectópica abdominal, a placenta foi retirada durante o ato cirúrgico sem dificuldades e sem maiores complicações.

Santos *et al* (1999), acreditaram, no caso relatado por eles, que não obtiveram maiores problemas porque a placenta estava inserida quase que completamente no omento, poupando estruturas nobres. Em relação à atitude de se extrair ou não a placenta, procedimento opcional para os médicos, no caso da paciente relatada neste estudo não foi necessário fazer uma escolha, pois o feto já encontrava-se morto e a hemorragia instalada. Outro fato observado em nosso relato foi que ao se diagnosticar a gravidez ectópica abdominal, a mesma já se encontrava rota. ELITO JUNIOR & CAMANO (1998), relatam em seu estudo que a gravidez ectópica rota possui alta incidência em nosso meio e isso se deve ao fato de que o diagnóstico não é feito precocemente em razão da procura tardia das pacientes aos serviços de urgência, ou por falta de recursos laboratoriais nos serviços públicos, ou mesmo quando estes são fornecidos, mas os médicos não os empregam adequadamente. Esse mesmo autor refere que um estudo realizado no Pronto Socorro de Obstetria da Universidade Federal de São Paulo, usando US transvaginal e dosagem de  $\beta$ -HCG nas pacientes suspeitas de gravidez



ectópica, dentre 101 casos, em 70 foram diagnosticados gravidez ectópica íntegra e em apenas 31 ocorreu a ruptura tubária.

Quando falamos da classificação da prenhez ectópica abdominal, expomos o fato de que a forma primária é de difícil comprovação. Studdiford (1942 apud Neme, 2005, p. 388-389)

“estabeleceu as seguintes condições para o diagnóstico de prenhez ectópica abdominal primária: integridade recente e antiga das trompas e ovários; ausência de fistula uteroplacentária; nidação exclusiva sobre a serosa peritoneal ou outras estruturas da cavidade abdominal.”

Em nosso caso, o útero, trompas e ovários estavam normais sem sinais de gestação ao inventário cirúrgico e com presença do ovo implantado no epiplon com área de descolamento hemorrágico, demonstrando sua nidação inicial. Entretanto, o resultado do exame histopatológico foi mandatório para o diagnóstico de gravidez ectópica abdominal primária, confirmando a presença do ovo no epiplon com suas vilosidades coriárias, áreas inflamatórias e focos hemorrágicos.

#### 4. Conclusão

A gravidez ectópica abdominal constitui um evento extremamente raro em Obstetrícia e seu diagnóstico é muito difícil, principalmente quando se trata da primária e rota, exigindo muito tirocínio dos médicos envolvidos na realização do exame de ultrasonografia e do obstetra. Nesses casos, deve-se sempre correlacionar o exame de ultrasonografia com o  $\beta$ -HCG plasmático e, se necessário, a punção do Fundo de Saco de Douglas. Esse caso, se torna ainda mais raro e complicado porque as gestações abdominais geralmente são de diagnóstico tardio, em alguns casos cursando até com o termo da gravidez ou óbito fetal, todavia sem quadro hemorrágico interno na fase precoce.

#### 5. Referências

AMORIM. M. M. R. Perfil das admissões em uma unidade de terapia intensiva obstétrica de uma maternidade brasileira. **Revista Brasileira Saúde Materno Infantil**, Recife, v. 6 (Supl 1): p. 55-62, maio. 2006.

BARBOSA, C. P. *et al.* **Concomitância de gestação tópica e ectópica**. ARQ. MED. ABC, 29(1), 2004.

CECATTI, J. G. *et al.* Mortalidade materna em Recife: causas de óbitos maternos. **Revista Brasileira de Ginecologia e Obstetrícia**, Rio de Janeiro, v. 20, n. 1, 1998. Disponível em: <[http://www.scielo.br/scielo.php?script=sci\\_arttext&pid=S0100-72031998000100002&lng=en&nrm=iso](http://www.scielo.br/scielo.php?script=sci_arttext&pid=S0100-72031998000100002&lng=en&nrm=iso)>. Acesso em: 15 Dezembro 2007.

CHAVES NETO. H. **Obstetrícia básica**. São Paulo: Atheneu, 2005. 890p.

COSTA, C. F. *et al.* Gravidez extrauterina com feto vivo de 1430 gramas. **Revista Brasileira de Ginecologia e Obstetrícia**. v. 10, n. 12, 1988.

CUNNINGHAM *et al.* **Williams obstetrícia**. 20 ed. Rio de Janeiro: Guanabara Koogan, 2000. 1242p.

ELITO JUNIOR, J. *et al.* Ultra-sonografia transvaginal com doppler colorido para seleção das pacientes para tratamento conservador da gravidez ectópica íntegra. **Revista Brasileira de Ginecologia e Obstetrícia**, Rio de Janeiro, v. 21, n. 3, 1999. Disponível em: <[http://www.scielo.br/scielo.php?script=sci\\_arttext&pid=S0100-72031999000300006&lng=en&nrm=iso](http://www.scielo.br/scielo.php?script=sci_arttext&pid=S0100-72031999000300006&lng=en&nrm=iso)>. Acesso em: 15 Dezembro 2007.

ELITO JUNIOR ; CAMANO. L. Novos rumos da cirurgia na prenhez ectópica. **Revista da Federação Brasileira das Sociedades de Ginecologia e Obstetrícia**. v. 26, n. 5, junho 1998.

ENNES, D. K. *et al.* Prenhez ovariana primária. **Revista Brasileira de Ginecologia e Obstetrícia**. v. 11, n. 4, abril 1989.

FERNANDES, A. M. S. *et al.* Prevalência de gestação ectópica de tratamento cirúrgico em hospital público de 1995-2000. **Revista Associação Médica Brasileira**, São Paulo, v. 50, n. 4, 2004. Disponível em: <[http://www.scielo.br/scielo.php?script=sci\\_arttext&pid=S010442302004000400032&lng=pt&nrm=iso](http://www.scielo.br/scielo.php?script=sci_arttext&pid=S010442302004000400032&lng=pt&nrm=iso)>. Acesso em: 15 Dezembro 2007.

HELTER, L. D. *et al.* Gravidez ovariana: relato de dois casos. **Revista Brasileira de Ginecologia e Obstetrícia**. v. 10, n. 8, 1988.

MATHIAS, L.; MAIA FILHO, N. L. In: FEBRASGO. **Tratado de ginecologia FEBRASGO**. Rio de Janeiro: Revinter, 2000. v. 2, p. 445-451.

MAUAD FILHO, F. *et al.* Prenhez ectópica (PE). **Revista da Federação Brasileira das Sociedades de Ginecologia e Obstetrícia**. v. 26. n. 4, maio 1998.

MURTA, E. F. C. *et al.* Análise Retrospectiva de 287 casos de Abdome Agudo em Ginecologia e Obstetrícia. **Revista do Colégio Brasileiro de Cirurgiões**. v. 28. n. 1, 2000. Disponível em: < <http://www.cbc.org.br/upload/pdf/revista/01022001%20-%2009.pdf>>. Acesso em: 15 Dezembro 2007.

NEME, B. **Obstetrícia básica**. 3 ed. São Paulo: Sarvier, 2005. 1379p.

PEREIRA, P. P. Qual é a melhor conduta na prenhez ectópica?. **Revista Associação Médica Brasileira**, São Paulo, v. 47, n. 3, 2001. Disponível em: <[http://www.scielo.br/scielo.php?script=sci\\_arttext&pid](http://www.scielo.br/scielo.php?script=sci_arttext&pid)>Acessado em Dez 2007.

POSSER, A. O. *et al.* Gravidez ectópica tubária bilateral: relato de caso. **Revista Brasileira de Ginecologia e Obstetrícia**, Rio de Janeiro, v. 20, n. 6, 1998.

REZENDE, J. de; MONTENEGRO, C. A. B. **Obstetrícia fundamental**. 10 ed. Rio de Janeiro: Guanabara Koogan, 2006. p.689.

ROCHA, N. S. C.; BERTINI, A. M.; CAMANO, L. Gravidez ectópica: o valor da ultra-sonografia no pronto socorro. **Revista Brasileira de Ginecologia e Obstetrícia**. v. 18, n. 4, maio 1996.

SANTOS, L. C. *et al.* Gravidez Abdominal a Termo com Feto Vivo: Relato de Caso. **Revista Brasileira de Ginecologia e Obstetrícia**, Rio de Janeiro, v. 21, n. 10, 1999.

SILVA-FILHO, A. L.; RODRIGUES, P. P.;

REZENDE, C. P. Quais os critérios para tratamento medicamentoso na gravidez ectópica?. **Revista Associação Médica Brasileira**, São Paulo, v. 52, n. 6, 2006. Disponível em: <<http://www.scielo.br/scielo.php?script>>. Acesso em: 15 Dec 2007.

SIQUEIRA, A. A. F. *et al.* Mortalidade materna no Brasil, 1980. **Revista Saúde Pública**. São Paulo, v. 18, n. 6, 1984. Disponível em: <[http://www.scielo.org/scielo.php?script=sci\\_arttext&pid=S0034-89101984000600004&lng=en&nrm=iso](http://www.scielo.org/scielo.php?script=sci_arttext&pid=S0034-89101984000600004&lng=en&nrm=iso)>. Acesso em: 15 de Dezembro de 2007.

SOARES, R. C. *et al.* Espessura endometrial como fator orientador do tratamento clínico da gravidez tubária íntegra. **Revista Brasileira de Ginecologia e Obstetrícia**, Rio de Janeiro, v. 24, n. 5, 2002. Disponível em: <[http://www.scielo.br/scielo.php?script=sci\\_arttext&pid=S0100-72032002000500004&lng=en&nrm=iso](http://www.scielo.br/scielo.php?script=sci_arttext&pid=S0100-72032002000500004&lng=en&nrm=iso)>. Acesso em: 15 Dec 2007.

VASCONCELOS, M. J. & PADILHA, E. M. Atualidades no tratamento conservador da prenhez ectópica. **Jornal Brasileiro de Medicina**, v. 83. n. 2, agosto 2002.

ZUCCHI, R. M.; ELITO JR, J.; ZUCCHI, F. *et al.* Gravidez ectópica após uso de contracepção de emergência: relato de caso. **Revista Brasileira de Ginecologia e Obstetrícia**, Rio de Janeiro, vol. 26, n. 9, 2004. Disponível em: <[http://www.scielo.br/scielo.php?script=sci\\_arttext&pid=S0100-72032004000900011&lng=en&nrm=iso](http://www.scielo.br/scielo.php?script=sci_arttext&pid=S0100-72032004000900011&lng=en&nrm=iso)>. Acesso em: 15 Dezembro 2007.

---

#### Endereço para Correspondência:

Prof. Guilherme de Almeida Bastos  
Curso de Medicina  
[guilherme.bastos@foa.org.br](mailto:guilherme.bastos@foa.org.br)

Centro Universitário de Volta Redonda  
Campus Três Poços  
Av. Paulo Erlei Alves Abrantes, nº 1325,  
Três Poços - Volta Redonda / RJ  
CEP: 27240-560

#### Informações bibliográficas:

Conforme a NBR 6023:2002 da Associação Brasileira de Normas Técnicas (ABNT), este texto científico publicado em periódico eletrônico deve ser citado da seguinte forma:  
ALMEIDA, G.; GAMA FILHO, N. S.; ROQUE, J. B. O.; MARRA, N. B. F. **Gravidez Ectópica Abdominal Primária Precoce Rota: Relato de Caso**, Volta Redonda, ano III, n. 7, agosto. 2008.  
Disponível em: <<http://www.unifoa.edu.br/pesquisa/caderno/edição/07/60.pdf>>